ARCHIV

FÜR

OHREN-, NASEN-

UND

KEHLKOPFHEILKUNDE

SOWIE DIE ANGRENZENDEN GEBIETE

FRÜHERES ARCHIV FÜR OHRENHEILKUNDE

GEGRÜNDET 1864

VON

DR. A. VON TRÖLTSCH
WEIL. PROF. IN WÜRZBURG

DR. ADAM POLITZER
PROF. IN WIEN

UND

DR. HERMANN SCHWARTZE
WEIL. PROF. IN HALLE A. S.

herausgegeben und redigiert

von

ALFRED DENKER
in Halle a. S.

R. UNIV. BIBLIOTHEEK LEIDEN

Sonderabdruck aus Band 101, Heft 3

Gertrud Himmelreicher:

Über einen Fall von congenitaler, partieller Verwachsung der Stimmbänder.

LEIPZIG
VERLAG VON F. C. W. VOGEL
1917

(Aus der Kgl. Universitätsklinik für Hals-, Nasen- und Ohrenkrankheiten in Tübingen.)
(Vorstand: Prof. Dr. W. Albrecht.)

Über einen Fall von congenitaler, partieller Verwachsung der Stimmbänder.

Von **Gertrud Himmelreicher,** Assistentin an der Klinik.

Folgender Fall kam im Laufe des letzten Jahres in unserer Poliklinik zur Beobachtung:

Luise B., 4 Jahre alt, wird wegen angeborener Stimmlosigkeit zur Untersuchung gebracht.

Aus der Anamnese ist zu entnehmen, daß Patientin als kleines, schwächliches Kind geboren wurde. Schon in den ersten Lebenstagen fiel den Eltern auf, daß das Mädchen nie schrie oder laut wimmerte, daß es überhaupt keinen hörbaren Ton von sich gab. Im Laufe der nächsten 2—3 Monate habe sich allmählich eine schrille, piepsende Stimme entwickelt. Es sei dieselbe jedoch so leise gewesen, daß sie im Nebenzimmer nicht gehört wurde. Körperlich habe sich das Mädchen vollständig normal entwickelt, sei nur immer auffallend still und ruhig gewesen. Als das Kind die ersten Gehversuche machte, fiel weiter auf, daß ihm schon leichtere Anstrengungen Atemnot verursachten, und noch heute suche es jede Anstrengung nach Möglichkeit zu vermeiden. Nie sehe man es mit anderen Kindern springen oder an lebhaften Spielen teilnehmen.

Schwere Erstickungsanfälle wurden nicht beobachtet.

Die Entwicklung der Sprache begann im zweiten Lebensjahr. Hierbei habe das geistig sehr rege Kind nur langsam Fortschritte gemacht, trotzdem sich die Umgebung sehr viel mit ihm abgegeben habe. Die Aussprache einzelner Laute mache ihm noch heute Schwierigkeiten. Die Stimme sei hierbei meist tonlos. Nur mit sichtbarerer Anstrengung gelinge es dem Mädchen, eine hörbare Fistelstimme hervorzubringen, wobei die Venen zu beiden Seiten des Halses stark anschwellen.

Die Familienanamnese ergibt keine Besonderheiten. Die Eltern und Brüder der Patientin sind vollkommen gesund und wurden bisher keinerlei Sprachstörungen in der Familie beobachtet.

Das Kind selbst hat mit ¾ Jahren Keuchhusten mit starken Hustenanfällen und häufigem Erbrechen durchgemacht; sonst war es angeblich immer gesund.

Bei der Allgemeinuntersuchung finden wir ein körperlich normal entwickeltes Mädchen. Insbesondere lassen sich bei äußerer Beobachtung und bei Palpation des Halses keinerlei krankhafte oder anormale Veränderungen feststellen. Eine Struma ist nicht vorhanden. Auch Perkussion und Auskultation im Bereiche des Thorax ergeben normale Verhältnisse.

Die Atmung ist ruhig und regelmäßig, ein Stridor ist in der Ruhe nicht vorhanden. Die Stimme wird mit Anstrengung als schrille Fistelstimme hörbar.

Indirekte Spiegeluntersuchung ist nicht möglich, es muß daher in Narkose die direkte Laryngoskopie in Seitenlage vorgenommen werden. Hierbei zeigt sich folgendes: Epiglottis, Larynxneigung und oberer Kehlkopfeingang sind normal gebaut, die Taschenbänder ohne Besonderheiten. Die Stimmbänder sind im Bereich ihrer vorderen zwei Drittel fest miteinander verwachsen. Sie erscheinen als eine gleichmäßig ebene, weißgrau glänzende Fläche, welche keinerlei Konturen erkennen läßt. Erst an der Grenze zum hinteren Drittel beginnt die mediane Spaltung. Die homogene Fläche teilt sich hier in zwei Schenkel, die unter Bildung eines stumpfen Winkels zu den Aryknorpeln verlaufen.

Im Anschluß an die Untersuchung wird mit dem geknöpften Messer eine Durchtrennung der verwachsenen Stimmbänder ausgeführt.

Zwei Tage nach diesem Eingriff tritt vorübergehend Atemnot auf, sonst sind keinerlei Störungen zu beobachten. Zu dem Versuch einer lauten Sprache ist das Kind während der nächsten 14 Tage nicht zu bewegen. Später sprach es wieder mit der früheren, schrillen, piepsenden Stimme. Eine Besserung ist insofern eingetreten, als diese Stimme jetzt mit weniger Anstrengung erzeugt wird. Es zeigt sich dies besonders darin, daß die abnorm starke Füllung der Halsvenen nicht mehr auftritt.

Es war geplant, in Stützautoskopie eine zweite Inzision vorzunehmen und die inzwischen wohl wieder verwachsenen Stimmbänder nochmals zu trennen, doch wird diese Operation von den Eltern bis heute verweigert.

Epikrise: Wir haben somit eine Verwachsung der Stimmbänder vor uns, die bei einem 4jährigen Mädchen durch direkte Laryngoskopie beobachtet wurde. Die Verwachsung erstreckte sich auf die vorderen zwei Drittel. An Stelle der Stimmbänder war hier eine gleichmäßige, ebene Fläche zu sehen, die keinerlei Konturen erkennen ließ. An der Grenze zum hinteren Drittel erfolgte die mediane Teilung dieser Fläche. Von dieser Stelle aus verliefen unter stumpfem Winkel die stark verkürzten Stimmbänder nach den Aryknorpeln. Eine scharfe Durchtrennung der verwachsenen Stimmbänder hatte nur vorübergehenden Erfolg. Ein erneuter Eingriff wurde verweigert.

Ziehen wir zum Vergleich mit dem vorliegenden Falle die Literatur zu, so läßt sich eine analoge Beobachtung nirgends finden. Es bestehen jedoch fraglos enge Beziehungen zu der angeborenen Diaphragmabildung, so daß es angezeigt erscheint, diese Mißbildung einer genaueren Betrachtung zu würdigen.

Das angeborene Diaphragma kam bisher in 14 Fällen zur Beobachtung. Der erste, der einen Fall veröffentlichte, ist Zurhelle. Er beschreibt die von ihm beobachtete Mißbildung als eine doppelte Diaphragmabildung, welche in verschiedener Höhe das Kehlkopflumen verlegte. Die obere dieser zwei Membranen spannte sich zwischen den vorderen zwei Dritteln der Taschenbänder aus und endigte nach hinten in einem konkaven freien Rande. Farbe und Konsistenz war diejenige der Taschenbänder. Die untere lag als dünne Schleimhautmembran den Stimmbändern dicht auf und reichte weiter nach hinten als die erstere. Die Stimmbänder selbst waren frei beweglich.

Der Patient war ein 11 Jahre alter Knabe, der nach der Geburt mehrere Monate stimmlos gewesen war und erst sehr spät sprechen gelernt hatte. Zur Zeit der Untersuchung hatte seine Stimme einen auffallend heiseren Klang, gleichzeitig bestand beim Sprechen ein pfeifender, inspiratorischer Stridor.

Große Ähnlichkeit mit diesem Fall hat eine von Krieg und v. Bruns gemeinsam beobachtete Diaphragmabildung. Sie wurde bei einem 19jährigen Mädchen festgestellt, welches seit der Geburt an schweren stimmlichen und respiratorischen Störungen litt. Bei der laryngoskopischen Untersuchung fanden sich wieder zwei Diaphragmen. Das eine — eine dünne, bewegliche Schleimhautfalte — spannte sich unmittelbar über den Stimmbändern aus. Die andere Membran lag unterhalb der Stimmbänder. Sie stellte eine derbe, unnachgiebige Masse von 8—10 mm Dicke dar, die unter einem bogenförmigen Rande nach hinten abschloß und nur ein schmales Lumen für den Durchtritt der Atemluft freiließ.

Von besonderem Interesse erscheint eine Beobachtung von Seiffert und Hoffa. Sie konnten nachweisen, daß die angeborene Diaphragmabildung vom Vater auf drei Töchter vererbt worden war. Der Sitz dieses Diaphragmas war hierbei stets derselbe, die Ausdehnung jedoch sehr verschieden. Während die Membran beim Vater in der vorderen Kommissur nur eben angedeutet war, zeigte sie sich bei den Töchtern in größerer Ausdehnung. Bei der ältesten Tochter vor allem zeigte sich das Kehlkopflumen fast vollkommen verschlossen, so daß nur im hinteren Teil ein schmaler Spalt für die Atmung freiblieb. Die Sprache war von Geburt an vollständig tonlos, die Atmung stridorös. Zur Zeit der Untersuchung war die Patientin 16 Jahre alt. Durch Exzision der Membran nach Laryngofissur und durch nachfolgende Intubation wurde Heilung erzielt.

Die sonst veröffentlichten Fälle stimmen im wesentlichen mit den eben erwähnten überein. Ein Unterschied besteht nur in der Ausdehnung und dem Sitze der Membran.

So berichtet Poore über eine Membran, die vom unteren freien Rande der Stimmbänder ausging und das vordere Drittel der Stimmritze verlegte. Folge dieser Mißbildung war eine eigentümliche Falsettstimme des damals 13jährigen Mädchens.

Bei M. Mackenzie hatte das unterhalb der Stimmbänder liegende Diaphragma die Form eines gleichschenkligen Dreiecks mit nach hinten konkavem freien Rande. Es bestand totale Aphonie und leichte Atembeschwerden.

Ähnliche Bilder beschreiben Elsberg, Scheff, Greenfield, Semon, de Blois und M. Bride. Die Membran ging bei ihnen stets vom unteren freien Rande der Stimmbänder aus. Sie erstreckte sich

in symmetrischer Weise von der vorderen Kommissur aus mehr oder weniger weit nach hinten, um dort in einem sichelförmigen freien Rande zu endigen. Je nach der Ausdehnung dieser Membran sind die Beschwerden der Patienten verschieden. In einem Fall besteht nur eine geringgradige Stimmstörung, im andern vollständige Aphonie und hochgradige Atembeschwerden.

Der einzige Fall von Membranbildung, der im Kindesalter laryngoskopisch untersucht ist, stammt von Ed. Meyer. Er stellte bei einem 3 Monate alten Kinde die Membran zwischen den Stimmbändern im Röhrenspatel ein, faßte sie mit der Pinzette und zerriß sie. Es handelte sich demnach bei diesem Kinde um eine jener dünnen, vom unteren freien Rande der Lig. vocal. ausgehenden Schleimhautmembranen.

Nach den bisher beobachteten und beschriebenen Fällen zeigt somit das Diaphragma des Kehlkopfes folgende Eigentümlichkeiten: Es stellt eine Membran dar, die sich wie eine Schwimmhaut quer durch das Lumen des Kehlkopfes spannt. Die Ausdehnung dieser Membran ist sehr verschieden. Sie kann nur ganz gering entwickelt sein, so daß wir nur eine Abrundung des vorderen Stimmbandwinkels haben, und sie kann so groß sein, daß vom Kehlkopflumen nur ein bleistiftdicker Spalt übrigbleibt. Die Membranbildung geht stets von der vorderen Kommissur aus, während die hinteren Teile frei bleiben. Mit Vorliebe spannt sie sich zwischen den Stimmbändern aus, wobei sie meist an deren unterem freien Rande inseriert. Nur in einem Falle wurde eine Diaphragmabildung zwischen den Taschenbändern beobachtet (Zurhelle). — Die Dicke der Membran ist verschieden. Sie kann papierdünn sein, so daß sie sich mit der Pinzette zerreißen läßt (Ed. Meyer) und sie kann eine Dicke von 8—10 mm erreichen, so daß das derbe Gewebe selbst mittels scharfen Skalpells nur schwer durchtrennt werden kann. Der Sitz dieser derben Sehnenplatten ist stets unterhalb der Stimmbänder. Ihre Basis sind die seitlichen Larynxwände.

Vergleichen wir mit diesem Krankheitsbilde unseren Fall, so finden wir eine Übereinstimmung in folgenden Punkten:

1. Die Mißbildung erstreckt sich auf die vorderen Partien der Stimmbänder, während die hinteren Teile des Kehlkopfes frei bleiben. Das freibleibende Lumen ist bei uns auf das hintere Drittel beschränkt und schließt nach vorne mit einem bogenförmigen Rande ab.

2. Die Symptome entsprechen den Fällen von mittelschwerer Diaphragmabildung nach Beginn, Stimm- und Atemstörung.

Ein wesentlicher Unterschied ist jedoch in folgender Tatsache festzustellen: Bei allen bisher beobachteten Fällen handelt es sich, sofern die Mißbildung in Höhe der Stimmbänder lag, um eine Membranbildung zwischen denselben, wobei sich sowohl die Form der Stimmbänder deutlich erhalten hatte, wie auch ihre Bewegung mehr oder

weniger ungestört vor sich ging. Dies war bei unserer Patientin nicht der Fall. Bei unserer Kranken waren die Stimmbänder selbst in ihren vorderen zwei Dritteln fest miteinander verwachsen und bildeten eine homogene grauweiße Fläche, in der keine Konturen zu erkennen waren.

Das von uns beobachtete Kind war 4 Jahre alt. Der Gedanke liegt nahe, daß unsere Form — für einen Teil der Fälle wenigstens — die ursprüngliche darstellt und daß aus ihr sich erst die Membranbildung entwickelt. Es ließe sich ja denken, daß durch das Wachstum des Kehlkopfgerüstes und durch die Zerrungen der Stimmbänder bei der Phonation die Verwachsungsstelle sich lockert und die Synechie so allmählich zur Membran wird. Speziell für die Fälle von fester, derber Membranbildung erscheint diese Annahme plausibel. Ein bestimmtes Urteil läßt sich zunächst über diese Frage noch nicht abgeben, da die Untersuchungsbefunde im Kindesalter noch sehr spärlich sind. Nur von Ed. Meyer wurde die Mißbildung im Säuglingsalter festgestellt. In diesem Falle lag eine dünne, leicht zerreißbare Membran vor.

Es erhebt sich die Frage, wie diese Mißbildung zu erklären sei.

Zwei Theorien stehen sich gegenüber. Die eine, die von Hansemann vertreten wird, nimmt an, daß die Veränderung auf eine intrauterine Entzündung, eine Chorditis vocalis zurückzuführen ist. Die andere Theorie, die von Roth, Kallius u. a. aufgestellt wurde, sieht in der Membranbildung eine Entwicklungshemmung, entsprechend der Syndaktylie und ähnlichen Entwicklungsstörungen.

Beide Theorien gehen von der Beobachtung aus, daß im zweiten Monat des Fötallebens die Stimmbänder in ihren vorderen Partien miteinander verklebt sind.

Hansemann vertritt die Anschauung, daß diese Verklebung nur dann zur Membranbildung führen könne, wenn eine intrauterine Entzündung die Verwachsung der verklebten Partien begünstigt und ermöglicht hätte.

Die andere Anschauung hält eine Entzündung nicht für nötig. Sie sieht in dem Diaphragma ein Persistieren der fötalen Verhältnisse, eine mangelhafte Rückbildung, wobei sich die Verklebungsstelle zur Membran entwickelt. Diese Theorie findet ihre Stütze in umfangreichen embryologischen Studien, wie sie in letzter Zeit besonders von Kallius ausgeführt wurden. Er suchte sich über die Verhältnisse dadurch zu orientieren, daß er durch eine Reihe von embryonalen Kehlköpfen tierischer und menschlicher Herkunft Serienschnitte legte und aus den erhaltenen Schnitten die Kehlköpfe rekonstruierte. Er fand im zweiten Fötalmonat eine feste Verkittung der beiden Kehlkopfseiten in ihren vorderen Partien.

Seine Befunde konnten wir bei Untersuchungen, die auch unsererseits am fötalen Kehlkopfe ausgeführt wurden, voll bestätigen.

Es lag uns bei diesen Untersuchungen ferne, die ganze Entwicklung des menschlichen Kehlkopfes genau zu studieren und die bisherigen Resultate nachzuprüfen. Wir beschränkten uns vielmehr auf das Entwicklungsstadium, das für uns von besonderem Interesse ist: die Zeit des zweiten Fötalmonats. Wir suchten uns über die bestehenden Verhältnisse an Horizontalschnitten zu orientieren, da sie etwaige Verklebungszustände zwischen den Stimmbändern am deutlichsten zeigen mußten. Der Kehlkopf wurde in Serienschnitte zerlegt und die Schnitte mit Hämatoxylin gefärbt. —

Um die Mitte des zweiten Fötalmonats ist die Trennung zwischen Luft- und Speiserohr schon vollzogen. Am Kehlkopfeingang lassen sich seitlich die beiden Arytaenoidwülste deutlich erkennen. Sie liegen an ihrem vorderen Ende dem Zungengrund und dem von letzterem sich erhebenden Epiglottiswulst eng an, so daß das Lumen auf einem Horizontalschnitt T-förmige Gestalt besitzt.

Nach der Tiefe zu ändert sich die Form dieses Lumens. Es wird von Schnitt zu Schnitt kleiner und hört allmählich nach vorne zu ganz auf, der Kehlkopf zeigt sich in den vorderen Teilen vollkommen verschlossen und nur ein schmaler Spalt, welcher der hinteren Larynxwand entlang läuft, ist noch vorhanden.

Die Verhältnisse werden am besten durch eine Abbildung der Kalliusschen Arbeit illustriert, welche einen medianen Sagitalabschnitt durch den embryonalen Kehlkopf in der zweiten Hälfte des zweiten Monats wiedergibt. Die Abbildung haben wir in Figur 2 reproduzieren lassen. Wir sehen entlang der laryngealen Epiglottisfläche und dem Zungengrund einen nach unten blind endigenden, trichterförmigen Spalt. Er kommt dadurch zustande, daß die schon früh entwickelten beiden Arytaenoidwülste von hinten seitlich nach vorne zu wachsen und sich in der Mittellinie vereinigen. Es bleibt dadurch vorne ein Spalt offen, der sich nach unten zu mehr und mehr verjüngt, bis die Vereinigung der Wülste sich auch auf die vordersten Teile erstreckt. Die Arywülste selbst verschließen das Lumen nahezu ganz. Nur nach hinten zu lassen sie einen schmalen Kanal offen, aus dem sich das spätere Kehlkopflumen entwickelt. Erst unterhalb des Kehlkopfes bekommt das Lumen seine gewohnte Weite.

Sehen wir uns einen Horizontalschnitt des Kehlkopfes in diesem Entwicklungsstadium an, so haben wir das in Figur 3 wiedergegebene Bild vor uns. Der Schnitt entspricht der Höhe nach der Mitte des Kehlkopfes. Wir sehen vorne ein dreiwinkliges Lumen. Es entspricht dem oben beschriebenen Spalt, der nach vorne vom Zungengrund, nach hinten von den Arywülsten begrenzt wird. Die beiden Arywülste er-

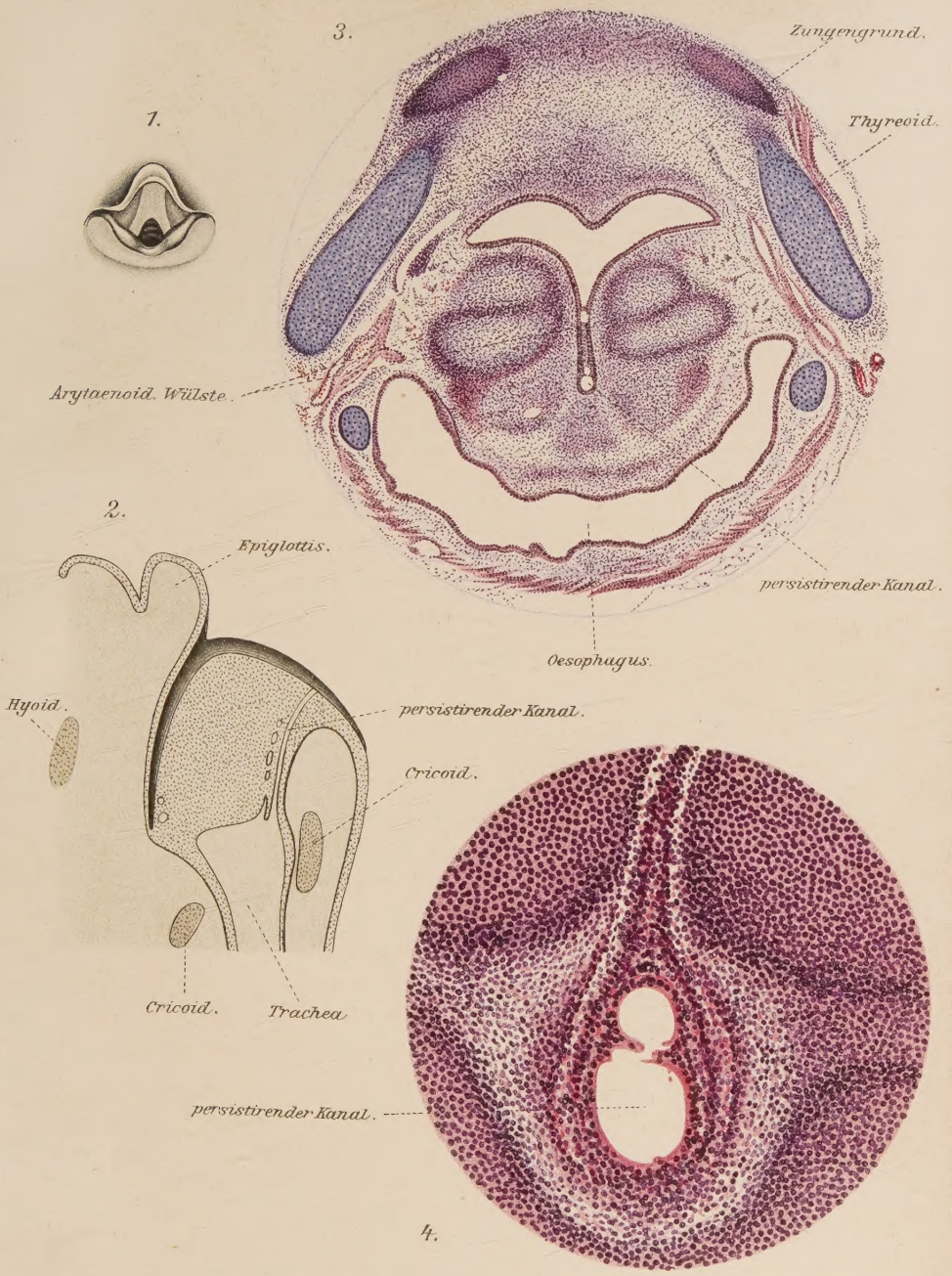
1.
2.
3.
4.
Zungengrund.
Thyreoid.
Arytaenoid. Wülste.
persistirender Kanal.
Oesophagus.
Epiglottis.
Hyoid.
persistirender Kanal.
Cricoid.
Cricoid.
Trachea
persistirender Kanal.

Digitized by the Internet Archive
in 2026

https://archive.org/details/IA41553607_0045

scheinen als plumpe, knorpelhaltige Höcker, die in der Mitte zusammenstoßen. Ihr medialer Rand zeigt scharfe Epithelbegrenzung. Der Raum zwischen den Rändern ist mit Epithelzellen ausgefüllt. Nur im vorderen Drittel blieb ein rundes Loch ausgespart. Ein zweites 8-förmiges Lumen befindet sich im hinteren Drittel. Es entspricht dem oben beschriebenen, persistierenden Kanal zwischen Pharynx und Trachea und ist dadurch entstanden, daß die Arytaenoidwülste bei ihrem Wachstum von der seitlichen Larynxwand nach hinten zu einen Raum offen gelassen haben. Das nächste Bild (Figur 4) gibt diese Gegend des persistierenden Kanals in starker Vergrößerung wieder. Der Schnitt stammt aus einer weiter trachealwärts gelegenen Partie. Wir sehen hier wieder die 8-förmige Öffnung, die rings von einem scharfen Epithelsaum begrenzt ist. Dieser Epithelsaum setzt sich nach vorn zu auf die aneinanderliegenden freien Ränder der Arywülste fort und läßt sich eine gewisse Strecke weit noch deutlich auf beiden Seiten differenzieren. Allmählich gehen jedoch die beiden Epithelsäume ineinander über und je weiter wir nach vorne kommen, um so schwieriger wird die Unterscheidung. In den nach vorne gelegenen Teilen ist eine Trennung der beiden Arywülste überhaupt nicht mehr durchführbar. Die Epithelien der beiden Seiten haben sich verschmolzen und bilden eine gemeinsame, nicht differenzierbare Epithelschicht. Wir können hier von einer festen Vereinigung der beiden Arywülste sprechen.

Es würde uns zu weit führen, auf die weitere Entwicklung des Kehlkopfes näher einzugehen. Sie hat für uns nur untergeordnetes Interesse. Doch sei der Vollständigkeit halber kurz erwähnt, daß nach Kallius die Bildung des Kehlkopflumens von der Trachea aus erfolgt. Der persistierende Kanal zwischen Trachea und Pharynx erweitert sich, es kommt zur Lösung der verklebten und verwachsenen Arywülste und zum Schluß zu einer Vereinigung des vorderen und hinteren Spaltes.

Die sonstige Entwicklung des Kehlkopfes, die Bildung der Stimmbänder, der Taschenbänder und der anderen Teile sind für uns ebenfalls nicht von Wichtigkeit. —

Unsere Befunde bilden, wie schon oben erwähnt, eine Bestätigung früherer Beobachtungen. Wir können somit auf Grund dieser übereinstimmenden Resultate als sicher annehmen, daß im zweiten Fötalmonat die beiden Kehlkopfseiten in der Mittellinie fest miteinander verkittet sind. Die Verwachsung beginnt an der vorderen Kommissur und läßt nur nach hinten zu einen schmalen Kanal offen, der die Kommunikation zwischen Pharynx und Trachea bildet. Erst im dritten Fötalmonat erfolgt die Trennung der beiden Seiten, wobei sich die Verkittung von hinten her, von dem persistierenden Kanal aus zu lösen beginnt.

Es kann uns auf Grund dieser Befunde nicht zweifelhaft sein, daß die Verwachsung der Stimmbänder in unserem Fall — wie auch das ausgesprochene Diaphragma — als eine Hemmungsbildung aufzufassen ist, bei welcher die Verkittung der beiden Seiten fortbesteht und die Lösung der verbindenden Epithelschicht ausblieb. Es scheint uns dies die einfachste Deutung zu sein, welche die pathologischen Mißformen auf durchaus zwanglose Art erklärt. Die Annahme einer intrauterinen Entzündung im Sinne Hansemanns ist dabei überflüssig. Auch spricht gegen diese Auffassung die Beobachtung, daß das Diaphragma bei mehreren Mitgliedern einer Familie vorkommen kann, daß also hereditäre Belastung eine Rolle dabei spielt. Solche Beobachtungen sind außer von Seiffert und Hoffa auch von Ed. Meyer (Krankheiten der oberen Luftwege) mitgeteilt. Für die Annahme einer Hemmungsbildung spricht auch die übereinstimmende Beobachtung, daß das Diaphragma stets, auch bei dünnen, schmalen Leistenbildungen an der vordern Kommissur sich ausbreitete. Es ist dies die Stelle, an welcher die Lösung der Verkittung zuletzt erfolgt.

Zusammenfassung.

Der von uns beobachtete Fall zeigt eine angeborene Verwachsung beider Stimmbänder im Bereich der vorderen zwei Drittel, bei einem 4jährigen Kinde endoskopisch festgestellt. Eine analoge Beobachtung ist in der Literatur nicht zu finden, doch dürfen wir wohl mit Recht gewisse Zusammenhänge mit der angeborenen Diaphragmabildung annehmen.

Auf Grund histologischer Untersuchungen, die wir am embryonalen Kehlkopf ausführten, konnten wir die Befunde von Roth und Kallius bestätigen, daß es sich bei der Diaphragmabildung um eine angeborene Hemmungsbildung handelt. Die von Hansemann vertretene Auffassung, daß die Mißbildung auf eine intrauterine Entzündung zurückzuführen sei, erscheint uns unwahrscheinlich.

1. Zurhelle: Berl. klin. Wochenschrift 1869, Nr. 50. „Über einen Fall von kongenitaler Mißbildung des Kehlkopfes."
2. Krieg: Atlas der Kehlkopfkrankheiten, S. 112. „Angeborenes großes Diaphragma."
3. v. Bruns: Archiv für Laryngologie und Rhinologie 1893, Bd. I. „Über das angeborene Diaphragma des Kehlkopfes."
4. Seiffert und Hoffa: Berliner klin. Wochenschrift 1888, Nr. 10, und 1889, Nr. 2.
5. Poore: Transact of the Internat. med. Congr. 7 session, London 1881.
6. Mackenzie: Transact of the pathol. soc. of London, Vol. XXV.
7. Elsberg: Transact of the Amer. med. Assoc. Vol. XXI. 1870.
8. Scheff: Allgemeine Wiener med. Zeitung, 1878, Nr. 28—29.
9. Greenfield-Simon: Monatsschrift für Ohrenheilkunde, 1879, Nr. 6.
10. Ed. Meyer: Deutsche med. Wochenschrift, 1910, Bd. 36.

11. M.'Bride: Glasgow. med. Journ., Sept. 85.
12. W. Roth: Mitteilungen aus dem embryolog. Institut zu Wien. 2. Heft 1878, S. 155. „Der Kehldeckel und die Stimmritze im Embryo."
13. E. Kallius: Anatom. Hefte, I. Abt. „Beiträge zur Entwicklungsgeschichte des Kehlkopfes."
14. D. Hansemann: Handbuch der Laryngologie und Rhinologie v. Heymann, I. Bd. „Mißbildungen des Kehlkopfes und der Luftröhre."

Zum Schlusse sei mir gestattet, Herrn Prof. Dr. Albrecht für die gütige Überlassung des Falles sowie für seine stets freundlich gewährte Anleitung und Unterstützung bei Auffassung der Arbeit meinen herzlichen Dank auszusprechen.

Ebenso danke ich Frl. Dr. Hölder für Überlassung des embryologischen Materials.

Buchdruckerei Richard Hahn (H. Otto) in Leipzig.